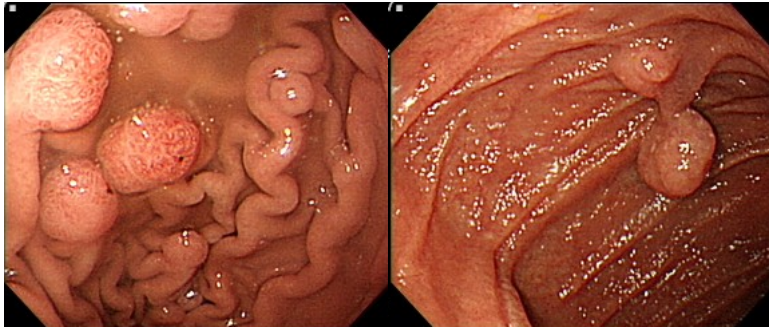


Peutz-Jeghers Syndrome 黑斑息肉症候群

李騏宇醫師 章振旺醫師 王鴻源醫師

馬偕紀念醫院肝膽腸胃科 馬偕醫學院 馬偕醫護管理專科學校 台灣小腸醫學會

一名 16 歲女孩因血便至門診就診，口唇部有黑斑存在，內視鏡檢查發現大腸有多發下息肉，進一步檢查才發現整段消化道從胃、小腸到大腸遍布息肉(圖一)；依病史，口唇黑斑與腸道息肉病理發現，判斷為少見的 Peutz-Jeghers syndrome，俗稱黑斑息肉症候群。



圖一 左邊顯現在胃部有多發性息肉，右邊顯示在小腸也有息肉

一、什麼是黑斑息肉症候群？

Peutz-Jeghers 症候群 (Peutz-Jeghers Syndrome, PJS) 是一種罕見的多發性息肉症，為一種體染色體顯性遺傳疾病，以皮膚黏膜黑色素沈著與多發性胃腸道缺陷瘤(hamartomatous polyps)為主要特徵，缺陷瘤長在整個腸胃道中，主要分布在空腸和迴腸，常以腹脹、腹痛來表現，嚴重者甚至容易發生出血、腸套疊或腸阻塞。致病機轉為位於第 19 對染色體上(19q13.3)的 serine threonine kinase 11(STK11) 基因之體細胞突變(germline mutation)所導致，每 8000 至 200,000 個新生兒就會有一人得到此疾病¹，男女發病率相等，約有一半病例有家族史。此疾病常伴隨有胃腸道、生殖系統和其他許多器官的良性或惡性腫瘤，PJ syndrome 的病人終其一生發生癌症的比例約為 37-93%²，因此，需定期的接受內視

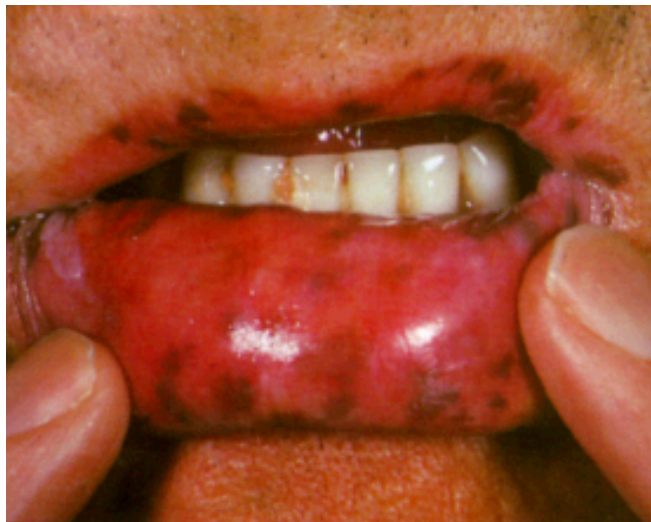鏡檢查及癌症篩檢。

二、黑斑息肉症候群會有哪些症狀？

PJS 主要以兩方面來表現症狀，包括皮膚黏膜黑色素沉著以及腸胃道多發性息肉(缺陷瘤)。

1. 皮膚黏膜黑色素沉著：

約 95%的 PJS 患者會出現皮膚黏膜黑色素沉著，黑色素沉著通常是平坦的，呈藍灰色到褐色，大小為 0.1-0.5 公分，常見於唇部和口周區域 (圖二)、齒齦、頰部黏膜、手指、手掌、腳趾以及會陰部肛門周圍。黑色素沈著通常在出生後的第一年到第二年內發生，隨著年齡增長，斑點的大小和數量會增加，顏色也會漸漸變深成為黑色斑點，直到青春期後可能逐漸消退，除了頰部黏膜上的斑點。PJS 的皮膚黏膜黑色素沉著可能會被誤認為雀斑(ephelides)。然而，與 PJS 的斑點不同的是，雀斑通常在鼻孔和嘴附近較稀疏，出生時並不存在，並且不會出現在頰部黏膜上。



(圖二.圖片取自於 A Colour Atlas of the Digestive System, Wolfe, London 1989 p. 118.)

2. 腸胃道多發性息肉(缺陷瘤)：

PJS 患者體內大多存在腸胃道多發性息肉(缺陷瘤)，缺陷瘤約 0.1-5 公分，可發生在腸胃道的任何部分，主要發生在小腸(約佔 60-90%)，尤其是空腸，亦可發生在結腸(約佔 50-64%)、胃(約佔 15-30%)及直腸(約佔 28%)³，除了腸胃道，缺陷瘤也可能出現在消化道以外的部位，包括腎盂、尿道膀胱、肺部 and 鼻咽。瘤之外觀、大小、數量可能有些微差別，有時甚至難以和腺瘤(adenoma)做區分，最終需

仰賴病理組織確診。

腸胃道的缺陷瘤大多於兒童時期即出現，50%的患者於診斷時並無症狀，大多數的患者在 10 至 30 歲之間出現症狀，患者常以間歇性腹脹、腹痛、食欲不振做為臨床表徵，嚴重者可能發生腸套疊、腸扭結甚至是腸阻塞或腸胃道出血等徵狀。多達 69% 的患者終其一生會發生腸套疊，發生腸套疊的平均年齡為 14 歲⁴，且最常見於小腸。而患者也可能因為急性或慢性的出血引起貧血，導致反覆性頭暈、無力等症狀。

三、如何診斷黑斑息肉症候群？

可根據其皮膚黏膜黑色素沉著、胃腸道多發息肉及家族史這三大臨床特點而得到診斷，符合以下其中一點即可診斷⁵。

1. 組織學上確認有兩個或更多的缺陷瘤(hamartomatous polyps)
2. 有 PJ syndrome 家族史 + 任何數量的缺陷瘤(hamartomatous polyps)
3. 有 PJ syndrome 家族史 + 典型的黏膜皮膚黏膜黑色素沉著
4. 任何數量的缺陷瘤(hamartomatous polyps) + 典型的皮膚黏膜黑色素沉著

如果符合以上 PJS 的臨床診斷標準，不論年齡如何，都應進行 STK11 基因的遺傳生殖細胞篩檢。

即使未找到潛在的致病性 STK11 基因變，只要滿足臨床診斷標準，即被視為患有 PJS。

四、有哪些檢查可以輔助診斷黑斑息肉症候群？

1. 內視鏡(包括胃鏡、小腸鏡、大腸鏡)：除了觀察腸胃道是否有息肉之外，最重要的是若有息肉可做組織切片檢查進一步確診。
2. 膠囊內視鏡：較不侵入性的檢查，可偵測腸胃道是否有息肉或病灶，但只能觀察無法做切片確診。
3. X-ray 鋇劑灌腸檢查：可偵測腸胃道是否有息肉或病灶。
4. 血液常規檢查：PJS 的患者可能因為腸胃道的缺陷瘤導致急性或慢性出血，而引起貧血。

五、黑斑息肉症候群會有哪些癌症的風險？

目前認為 PJS 和癌病變相關，腸胃道癌症中，以大腸癌、胰臟癌最多；非腸胃道癌症，則以乳癌最多，其次是卵巢癌及睪丸癌，雖屬於低致癌性，但據統計發現，PJS 的病人終其一生發生癌症的比例約為 37-93%，發生惡性腫瘤的平均年齡為 42 歲²，因此定期的內視鏡檢查及癌症篩檢對 PJS 患者而言是很重要的。對胃腸息肉患者應定期複查，發現新的息肉應及時切除，這也是對 Peutz-Jeghers 症候群防止息肉癌變的一個重要措施。

六、要如何治療黑斑息肉症候群？

PJS 的缺陷瘤有癌化的風險，且大顆的缺陷瘤可能導致腸套疊甚至是腸阻塞的併發症，因此，針對大顆的息肉應早期處理。於胃部及大腸中直徑大於 0.5 公分的息肉，應進行內視鏡息肉切除術⁶。另外，根據歐洲胃腸內視鏡學會(European Society of Gastrointestinal Endoscopy, ESGE)的指引⁷，小腸息肉大於 1.5-2 公分或是已造成阻塞症狀，均建議內視鏡或手術切除，以減少息肉相關併發症的風險(例如出血、腸套疊、阻塞、惡性變化和需要緊急手術)。

目前小腸內視鏡的技術發展純熟，多數的小腸息肉可藉由氣囊輔助式小腸內視鏡切除，包括單氣囊小腸鏡及雙氣囊小腸鏡；然而，亦有許多狀況需要外科手術介入，包括無法通過內視鏡切除息肉(可能由於息肉太大或數量太多、或是因為腸道沾黏或狹窄內視鏡無法順利通過)以及存在腫瘤的情況。

七、黑斑息肉症候群該如何追蹤？要追蹤哪些項目？

由於 PJS 會增加許多癌症的發生機會，因此建議常規性的追蹤及檢查，以及早偵測癌症⁸。

1. 內視鏡追蹤：

根據歐洲胃腸內視鏡學會的指引⁷，建議在 8 歲時對無症狀的 PJS 患者進行胃鏡、大腸鏡以及小腸的初步評估，小腸的評估可使用核磁共振、膠囊內視鏡或小腸鏡檢查。若檢測到息肉，建議 1-3 年間隔進行胃鏡、大腸鏡檢查以及小腸的評估；若未檢測到息肉，建議在 18 歲時進行常規的胃鏡、大

腸鏡檢查以及小腸的評估；若患者出現症狀，建議提前進行胃鏡、大腸鏡檢查以及小腸的評估。若患者全腸道只有一顆缺陷瘤(solitary PJ polyp)，則不建議進行常規的內視鏡檢查。

2. 乳房追蹤：

建議女性 PJS 患者進行以下乳房監測：18 歲時開始提高警覺，例如開始每月進行乳房自檢；25 歲起，每 6 至 12 個月進行臨床的乳房檢查；30 歲起，每年進行乳房核磁共振(magnetic resonance imaging, MRI)和乳房 X 光攝影(乳腺攝影)，針對乳腺較緻密者可同時考慮乳房超音波檢查。

3. 生殖器追蹤：

男性患者從 10 歲開始進行每年一次的睪丸檢查。如果在睪丸檢查中發現異常，或者患者出現女性化的徵兆(例如乳房增生)，應進行睪丸超音波檢查。女性患者從 18-20 歲開始進行每年一次的盆腔檢查和子宮頸抹片檢查。

4. 胰臟追蹤：

35 歲起，每一到兩年進行胰臟核磁共振或核磁共振膽胰道攝影術(magnetic resonance cholangiopancreatography, MRCP)或胰臟內視鏡超音波(endoscopic ultrasound, EUS)。

總結：

黑斑息肉症候群為一種罕見的遺傳性疾病，以皮膚黏膜黑色素沈著以及腸胃道息肉來表現，常因息肉導致反覆性腹痛、腹脹血便等症狀。若發生嚴重腹痛甚至合併血便，須盡速至醫院就診排除腸套疊甚至腸阻塞造成缺血等需緊急手術的狀況。除了導致反覆性腸胃道症狀外，腸胃道息肉也有癌化的風險，因此建議早期切除息肉，以避免後續發展成癌症或其他併發症。另外，PJS 亦會增加其他癌症的風險，因此需定期追蹤及篩檢，以達早期診斷癌症，並提供根治性的治療。

參考資料

1. Lindor NM, Greene MH. The concise handbook of family cancer syndromes. Mayo Familial Cancer Program. *J Natl Cancer Inst* 1998;**90**:1039-71.
2. van Lier MG, Wagner A, Mathus-Vliegen EM, Kuipers EJ, Steyerberg EW, van Leerdam ME. High cancer risk in Peutz-Jeghers syndrome: a systematic review and surveillance recommendations. *Am J Gastroenterol* 2010;**105**:1258-64; author reply 65.
3. Utsunomiya J, Gocho H, Miyanaga T, Hamaguchi E, Kashimure A. Peutz-Jeghers syndrome: its natural course and management. *Johns Hopkins Med J* 1975;**136**:71-82.
4. van Lier MG, Mathus-Vliegen EM, Wagner A, van Leerdam ME, Kuipers EJ. High cumulative risk of intussusception in patients with Peutz-Jeghers syndrome: time to update surveillance guidelines? *Am J Gastroenterol* 2011;**106**:940-5.
5. Beggs AD, Latchford AR, Vasen HF, Moslein G, Alonso A, Aretz S, et al. Peutz-Jeghers syndrome: a systematic review and recommendations for management. *Gut* 2010;**59**:975-86.
6. Boland CR, Idos GE, Durno C, Giardiello FM, Anderson JC, Burke CA, et al. Diagnosis and Management of Cancer Risk in the Gastrointestinal Hamartomatous Polyposis Syndromes: Recommendations From the US Multi-Society Task Force on Colorectal Cancer. *Gastroenterology* 2022;**162**:2063-85.
7. van Leerdam ME, Roos VH, van Hooft JE, Dekker E, Jover R, Kaminski MF, et al. Endoscopic management of polyposis syndromes: European Society of Gastrointestinal Endoscopy (ESGE) Guideline. *Endoscopy* 2019;**51**:877-95.
8. Wagner A, Aretz S, Auranen A, Bruno MJ, Cavestro GM, Crosbie EJ, et al. The Management of Peutz-Jeghers Syndrome: European Hereditary Tumour Group (EHTG) Guideline. *J Clin Med* 2021;**10**.